Aus dem Res. Feldlazarett 9 der 6. bayer. Res.-Division
Chefarzt: Oberstabsarzt Dr. Fr. Ott.

Kopfschüsse und Bárány

Inaugural-Dissertation

zur

Erlangung der Doktorwürde

in der

gesamten Medizin

verfaßt und einer

hohen medizinischen Fakultät

der

Kgl. Bayer. Ludwig-Maximilians-Universität zu München.

vorgelegt von

Hermann Moses

aus Gera.

MÜNCHEN 1917

Druck der kgl. Hofbuchdruckerei Kastner & Callwey, München.

Aus dem Res. Feldlazarett 9 der 6. bayer. Res.-Division
Chefarzt: Oberstabsarzt Dr. Fr. Ott.

Kopfschüsse und Bárány

Inaugural-Dissertation

zur

Erlangung der Doktorwürde

in der

gesamten Medizin

verfaßt und einer

hohen medizinischen Fakultät

der

Kgl. Bayer. Ludwig-Maximilians-Universität zu München.

vorgelegt von

Hermann Moses

aus Gera.

R. UNIV. BIBLIOTHEEK LEIDEN

MÜNCHEN 1917

Druck der kgl. Hofbuchdruckerei Kastner & Callwey, München.

Gedruckt mit Genehmigung der medizinischen Fakultät
der Universität München.

Referent:
Herr Prof. Dr. Klaußner.

Dem Andenken meiner Mutter
und den Manen meines vor
dem Feind gefallenen Bruders!

Man mag über Statistiken im allgemeinen und deren Dehnbarkeit im besonderen denken wie man will; aber beim Studium der über die Resultate der Kopfschüsse veröffentlichten ist eine der Dauer des Weltkrieges kongruente Besserung der Operationsergebnisse zweifellos zu erkennen. Woran liegt das?

Ganz sicher daran mit, daß der Bewegungskrieg zum Stellungskrieg erstarrte; daß die Feldlazarette ganz nah hinter der Front sich einnisten und teilweise einen den Friedensverhältnissen ähnelnden Betrieb mit allem Komfort moderner chirurgischer Kliniken eröffnen konnten.

Nicht zum wenigsten hat auch die Besserung der Transportverhältnisse ihren nicht kleinen Anteil am Verdienste. Die zum Teil sehr weit vorgeschobenen Autostaffeln führten in kürzester Zeit, oft schon nach ½ Stunde, meist unter Umgehung des Hauptverbandplatzes, den Frischverletzten direkt zum Feldlazarett und zum lebensrettenden Eingriff. Wer möchte zweifeln, daß dies wichtig ist!

Der Hauptgrund der so erfreulichen Ergebnisse bei den Schädelverletzungen ist jedoch wohl in der immer mehr verbesserten Technik der Schädelchirurgie zu suchen, die wiederum zum Teil durch die Erkenntnis gefördert wurde, daß das Gehirn durchaus nicht das hochempfindliche Organ ist, für das man es — nicht nur in Laien-

kreisen, sondern auch bei vielen Nichtchirurgen — hielt. Je mehr man beobachten konnte, welche Traumen, Zerstörungen und Substanzverluste das Zentralorgan unter Umständen vertragen kann, ohne daß der Träger zugrunde geht, oft sogar ohne sichtbare Defekte zu zeigen, desto mehr wuchs der Mut zum Eingreifen und zum radikalen Vorgehen.

Im Charakter des Schützengrabenkrieges lag es, daß die Quantität der Kopfschüsse in die Höhe schnellte; die daraus resultierende Uebung der Chirurgen beeinflußte naturgemäß die Qualität der Operationsresultate.

Behandlungsmethoden.

Was diese anbetrifft, so stehen durchaus nicht alle Chirurgen auf dem gleichen Standpunkte. Zwei Lager gibt es: das der rein konservativen Behandlung und das des chirurgischen Eingreifens. In letzterem — dem größeren natürlich — streiten sich die Geister wiederum über die Art der Wundversorgung und gewichtige Gründe für und wider werden angeführt, ob man tamponieren soll oder nicht; ob und wie man die Hirnwunde austasten soll oder nicht; ob man beide Wunden angreifen soll oder nur den Ausschuß; ob man mit Narkose operieren soll oder ohne und tausend andere Dinge. Im Brennpunkt der Diskussionen steht jedoch die Frage: soll man die Wunde offen lassen oder soll man sie post operationem primär verschließen!

Ich will nun im folgenden mit einigen Worten die verschiedenen Methoden des Vorgehens besprechen und beleuchten.

Die konservative Behandlung.

Nordmann zum Beispiel propagiert in der Medizinischen Klinik warm die konservative Behandlung frischer Kopfschüsse. Nun besteht gar kein Zweifel, daß auch das „Nichtstun“ unter Umständen eine Kunst sein kann. Nicht zum Eingreifen allein, sondern — noch öfter — zum „die - Hände - weglassen“ ist großes chirurgisches Wissen notwendig.

In Bezug auf frische Kopfverletzungen jedoch ist dieses Verhalten — sagen wir mal — etwas primitiv.

Man hat Kopfschüsse in Parallele gestellt mit Bruchschüssen, wobei Dura mater und Peritoneum Analoga bilden. Nicht mit Unrecht! Theoretisch wenigstens. Praktisch, d. h. in Bezug auf die Therapie, läßt sich die Parallele nicht bis zur Unendlichkeit ziehen.

Bei einem Bauchschuß — gleichviel welcher Art — kann man bei sicher intaktem Peritoneum den Lauf der Dinge ganz ruhig abwarten und wird nur in den seltensten Fällen Ueberraschungen in Bezug auf den Inhalt der Peritonealhöhle erleben.

Bei den Schußverletzungen der Schädelwandung — dort Bauchdecken + Haut, hier Schädeldach + Kopfschwarte — kann die Dura noch so intakt sein und man wird fast immer Internasplitterung, Kontusion oder noch öfter eine Zertrümmerung des anliegenden Cerebrums mit subduralem Hämatom finden. Und da man nie wissen kann, wie ausgedehnt die Zertrümmerung und wie stark die Blutung, so wird die Gefahr der intrakraniellen Drucksteigerung immer wie

das Schwert des Damokles über dem Verwundeten schweben!

Natürlich kann man im Lazarett dem Kommen dieses Gespenstes ruhig entgegensehen und es bekämpfen, wenn es da ist! Wie aber steht es, wenn ein solcher symptomloser Schädelverletzter abtransportiert ev. dem Lazarettzug übergeben wird; bei großem Anfall von Verwundeten ist oft eine längere Beobachtung nicht möglich! Ehe der Zug die nächste große Stadt erreicht, wo chirurgisch eingegriffen werden kann, ist wohl die Druckschädigung der lebenswichtigen Zentren meistens so stark geworden, daß ärztliche Hilfe zu spät kommt!

Ich habe einen in diese Kategorie gehörigen Fall zusammen mit Reichardt in der M. M. W. beschrieben.

Ich bin deswegen ein großer Feind der konservativen Behandlung und bin unbedingt für die primäre chirurgische Revision aller Schädelverletzungen, auch der unscheinbarsten. Da die Feldlazarette, besonders die der Westfront, ein aseptisches Operieren verbürgen, sollte sie zur Pflicht werden!

Josef operiert Depressionsschüsse nur bedingungsweise und zwar bei steckender und mit Infektion des Knochens drohender Kugel im Schädeldach. Auch bei epileptischen Anfällen und Symptomen intrakranieller Drucksteigerung läßt er sich zur Operation bewegen, kann sich aber selbst dann nicht zur Oeffnung der Dura entschließen.

Auch Passow klagt über die — besonders

in der ersten Zeit des Krieges vielfach gehandhabte konservative Behandlung und über den traurigen Zustand und das Schicksal Nichtoperierter, die ihm in den Reservelazaretten begegneten.

Erfreulicherweise ist die Zahl derer, die an dieser Irrlehre — etwas anderes ist es nicht — festhalten, nicht mehr groß und vermindert sich hoffentlich immer mehr. Begünstigt oder vielleicht sogar entstanden ist sie ganz sicher dadurch, daß die Chirurgen der Balkankriege höchstens die Tangentialschüsse operativ angriffen und für das Gros der anderen Schädelschüsse das „noli me tangere" auf ihre Fahne geschrieben hatten, bloß weil der eine oder andere Fall zufällig günstigen Heilverlauf nahm.

Diejenigen Chirurgen jedoch, die sich noch immer nicht von den Erfolgen der aktiven Therapie beim Schädelschuss überzeugen lassen wollen, erinnere ich zum Schluß an das, was der größte und kompetenteste Kenner der Schädelschüsse — Holbeck — in seiner klassischen Monographie darüber sagt: „Eines ist jedenfalls sicher, daß wir mit der konservativen Therapie im Kriege schlechte Resultate erzielt haben."

Primäre Wundrevision — Frühoperation.

Es gibt demnach nur eins: Operieren; und zwar je eher je besser. Brandes erinnert mit Recht daran, daß man nach der Knochenwunde nicht mit Sicherheit auf die Größe und Schwere der Gehirnverletzung schließen könne. Daher Revision auf jeden Fall.

Die Knochensplitter müssen entfernt, Häma-

tomen muß Abfluß verschafft werden, Gehirndetritus abgeleitet, das ödematöse Gehirn entlastet werden. Guleke besonders bricht aus diesen Gründen in seiner interessanten Arbeit über die Therapie und Prognose der Schädelschüsse eine kräftige Lanze für die Frühoperation. Ueberhaupt Operieren: weil — wie das wohl jeder Operateur erlebt hat — nach Erweiterung der Knochenlücke Blut und Gehirnbrei stürmisch aus seinem Gefängnis ausbricht und Platz geschaffen wird für gute Pulsationen; weil die Wandlung des ganzen Krankheitsbildes in die Augen zu springen pflegt. Früh operieren: weil erfahrungsgemäß bereits nach 24 Stunden äußere Wunde und das kontusionierte vorgefallene Gehirn fast stets infiziert sind.

Der hinsichtlich der Depressionsschüsse so konservative Josef plädiert dagegen für die frühzeitige Operation der Impressionsschüsse mit gründlicher Ausräumung von Knochen- und Geschoßsplittern sowie für die operative Versorgung von Ein- und Ausschußwunde.

Wilms belegt die Notwendigkeit und den Vorteil der Frühoperation durch interessante pathologisch-physiologische Hinweise auf das reaktive Oedem des traumatisierten Gehirns. Er sagt, daß bei frühzeitigem Eingriff das Gehirn meist nur lokal durch die Verletzung geschädigt sei, daß ein erhöhter Innendruck fehle, da noch kein diffuses Oedem eingetreten sei, wie es bei jedem Trauma des Gehirns zustande komme. Am 2. oder 3. Tage verschlechtere nun das reaktive Oedem die Chancen des operativen Eingriffs, weil

es die Schußöffnung des Schädels verschließe und zur Prolapsbildung führe. Dadurch wird auch ohne bakterielle Ursachen die Entleerung der erweichten Hirnpartien, der Fremdkörper und Knochenstückchen verhindert. Die Folge davon ist, daß im Gegensatz zur Frühoperation die Knochenwunde größer angelegt werden muß, daß die Entleerung der erweichten Hirnmassen schwieriger ist und daß der größere Prolaps eine die Operation komplizierende Unannehmlichkeit darstellt.

Ist dem einfachen reaktiven Oedem nun gar noch ein entzündliches Oedem zugesellt, so wird die Lage noch alarmierender. Durch das sich noch schneller entwickelnde Doppelödem wird das Schädelloch sehr bald geschlossen und die entzündlichen Produkte des Gehirns abgeschlossen.

Das Ende vom Lied ist die Bildung von Erweichungsherden und Abzessen. Es hieße Eulen nach Athen tragen, wollte man über die nun auftretenden Schwierigkeiten der Therapie große Worte machen.

So spricht Wilms und wir sollen uns diese interessanten Betrachtungen zu Herzen nehmen. Wer durch sie nicht von der Notwendigkeit und dem Nutzen der Frühoperation zu überzeugen ist, dem ist nicht zu helfen!

Schmieden war wohl einer der ersten, der der operativen Therapie der Kopfschüsse in diesem Kriege das Wort redete und ein radikales Vorgehen sehr richtig damit begründete, daß man

die Operation nicht aus neurologischer, sondern aus vitaler Indikation mache.

Enderlen, Riese, Mühsam, Friedrich, Breitner, Goldammer und ungezählte andere Chirurgen treten immer wieder für die Notwendigkeit operativen Vorgehens und Revision jeder Kopfverletzung ein. „Wenn aber überhaupt", sagt letzterer, „dann muß bald operiert werden. Mit jedem Tage, ja mit jeder Stunde sinken die Chancen rapide ....., weil nichts so sehr zur Infektion neigt, wie der Gehirndetritus im Verlauf der Schußkanäle. Ist die Infektion aber erst einmal da, dann kommen wir in der großen Mehrzahl der Fälle mit unserer Kunst und unserer Hilfe zu spät."

Passow überzeugt sich bei jeder noch so unscheinbaren Kopfverletzung vom Zustand des Knochens, operiert selbst bei leichten Rissen der Corticalis, greift sowohl die Tangentialschüsse als auch die sogenannten glatten Durchschüsse — bei letzteren beide Knochenwunden — operativ an und bringt instruktive Beispiele, wo die Frühoperation unterblieben war und deren Ausgänge eine lebhafte Sprache zu Gunsten der frühzeitigen sorgfältigen Revision bezw. Operation reden; Regimentsärzte (Kirchenberger, Florschütz u. a.) berichten einstimmig über ihre außerordentlich günstigen Erfolge bei Frühoperationen und Hufschmied empfiehlt unter Anführung guter Gründe die prinzipielle operative Wundversorgung selbst kleinster Kopfwunden. Im Marinelazarett Hamburg hat Röper die wertvolle Beobachtung gemacht, daß die Prognose der ausgesprochenen

Hirnverletzungen, die im Felde frühzeitig und ausgiebig operiert wurden, eine wesentlich bessere ist als die konservativ behandelten. Das ist wichtig!

Während Läwen, Passow, überhaupt die meisten anderen Chirurgen alle Schußverletzungen und jede Knochenöffnung aktiv angehen, haben andere ihren chirurgischen Vorgehen gewisse Grenzen gezogen.

So hat sich Syring folgendes „Schema" gemacht:

1. Tangential- bezw. Rinnenschüsse: werden sämtlich und zwar so bald als möglich operativ angegriffen.
2. Steck- und Durchschüsse: operative Behandlung
   a) bei zunehmenden Druckerscheinungen,
   b) bei Depressionen, die in den motorischen Regionen liegen,
   c) bei jedem Hirnprolaps.

Aus der Erfahrung heraus, bei Segmentalschüssen niemals eine Infektion am Einschuß gesehen zu haben, versorgt Brandes (Kiel) lediglich den Ausschuß operativ.

Heineke reservierte in seinem Liller Vortrage die Operation nur für die Tangentialschüsse und operiert bei Durchschüssen nur beim Auftreten von Hirnsymptomen.

Den engen Kreis, in dem sich Josephs operatives Verhalten bewegt, habe ich weiter oben bereits gezeichnet.

An eine erschöpfende Besprechung der darüber erschienenen Literatur ist natürlich gar nicht zu denken. Ich beschränke mich auf die oben

zitierten Autoren, deren Arbeiten die erfreuliche Tatsache erkennen lassen, daß gründliche primäre Revision und Frühoperation zum Gemeingut und zur Selbstverständlichkeit beim größten Teil der Kriegschirurgen geworden ist.

Offene Wundbehandlung oder primärer Verschluß?

Das ist die Frage, die die bezüglich des operativen Vorgehens einigen Operateure in zwei Lager teilt!

Die Mehrheit — und zwar die größte — operiert, sorgt, — jeder in seiner Art — für den Abfluß der Wundsekrete und verbindet. Und überläßt den Wundverschluß dem Granulierungsprozeß. Sie gehen von dem an und für sich ganz richtigen Standpunkt aus, das das Trauma setzende Geschoß als Infektionsträger und die durch es gesetzte Wunde als infiziert zu betrachten. Und zum festen Bestande der modernen Chirurgie gehört es, den infizierten Wundsekreten ungehinderten Abfluß zu verschaffen.

Guleke-Straßburg tritt warm für die offene Wundbehandlung bei Kopfschüssen ein. Er tamponiert die Operationswunde nach Exzision der Wundränder breit aber locker. Zur Drainage benutzt er mittelweiche Gummidrains.

Hayward und Schmieden verwenden zur Versorgung die von letzteren angegebene Schürzentamponade. Sick nimmt eine einfache Lage Jodoformgaze mit Tupfereinlage und Manasse-Straßburg reine Jodoformgaze. Gegen diese Art die Wunden zu versorgen, der wohl alle Operateure

huldigen, wendet sich Blegvad-Kopenhagen mit der Begründung, daß Gaze und ähnliche Dinge die Nervenzellen schädige und auf Grund konsekutiver Enzephalitis den Boden zur Prolapsbildung vorbereite. Um auf jeden Fall eine Berührung mit der Oberfläche des Gehirns zu vermeiden, schlägt er auf Grund von Tierversuchen vor, über die Knochenöffnung eine halbkugelförmige Metallkapsel zu befestigen und die Integumente darüber zu vernähen; einige kleine Löcher am unteren Teil der Kapsel sollen für den Sekretabfluß sorgen. Ich weiß nicht, ob dieser Vorschlag in die Tat umgesetzt wurde. Bárány drainiert seine offenen Schußverletzungen des Gehirns mit $^1/_4$—1 cm breiten Streifen von einfachem Guttaperchapapier, weil er mit Kautschukröhren und Glasdrains bezüglich der Ableitung der Sekrete schlechte Erfahrungen gemacht hat und ihr Liegenlassen Dekubitus der Hirnsubstanz erzeugt. Was er über die nur kurze Zeit dauernde Aufsaugefähigkeit der Gaze und die daraus entstehenden Folgen sagt, ist sehr beherzigenswert.

Aber das alles sind nur Varianten über ein an und für sich zwar nicht unrichtiges, aber in Betrachtung des Ganzen nebensächliches Thema.

Der Kernpunkt bleibt, daß die frische Kopfschußwunde behandelt wurde und in den allermeisten Fällen noch behandelt wird nach den Grundsätzen, die für alle als infiziert zu betrachtenden Wunden gelten.

Da kam Bárány!

Und sagte: Bisher haben wir die Schußwunde des Schädels als infiziert angesehen und aus

diesen Erwägungen heraus offen behandelt. Jetzt wollen wir — in geeigneten Fällen natürlich — die frischen Kopfschußwunden doch einmal als nicht infiziert annehmen und danach handeln; mit anderen Worten: schließt den operierten frischen Kopfschuß per primam!

Neu war der Gedanke zwar nicht, denn Langenbuch hatte ihn schon vor vielen Jahren ausgesprochen und v. Bergmann hat ihn bekämpft. v. Eiselsberg hat auf dem 42. Kongreß der Deutschen Gesellschaft für Chirurgie Propaganda für den primären Wundverschluß gemacht.

Aber diese Vorschläge waren im Meere der medizinischen Literatur versunken und vergessen!

Und so wurden bei Báránys Worten die Augen der medizinischen Welt groß wie die des Mittelalters, als Kopernikus sein: „Und sie bewegt sich doch!“ aussprach!

Mit welchen Gründen belegt nun Bárány diese revolutionäre Idee?

Er geht von folgenden Ueberlegungen aus: In der offenen Wunde bilden das abfließende Wundsekret und die nekrotischen Hirnpartikel einen ausgezeichneten Nährboden für Bakterienwachstum. Da der Sekretstrom dem Wundausgang zu gerichtet ist, wird die Resorption der Bakterien und ihre Vernichtung erschwert oder gar unmöglich gemacht.

Schließt man jedoch die Wunde durch die Naht, so kommt sie unter normalen oder sogar gesteigerten Hirndruck, der die Ansammlung von freiem Sekret verhindert, die Unschädlichmachung der Keime befördert und sie resorbiert, so gut

wie er Hämatome aufsaugt. Die reiche Vaskularisierung des Gehirns und seiner Quellen begünstigt naturgemäß die Mobilmachung der natürlichen Abwehrkräfte des Organismus, der so sich selbst desinfiziert, bevor die primäre Infektion zur Entwicklung kommt.

Aber Bárány dachte nicht nur so, sondern zog auch die Konsequenzen aus seinen Deduktionen!

Er verschloß im ganzen 14 Hirnschüsse primär und 10 davon heilten per primam; 4 davon waren von vornherein aussichtslos und starben. Von diesen zehn erkrankte keiner an einer Hirninfektion, auch quoad functionem war das Resultat denkbar gut. Diese Erfolge haben seinen Erwägungen Recht gegeben; in den Berechnungen der Gegner dieser Behandlung muß also ein Rechenfehler sein. Ich komme weiter unten noch einmal kurz darauf zurück. Die Verblüffung, ja ich möchte sagen der Schrecken war groß in den Kreisen der Kriegschirurgen, als Báránys Arbeit erschien. Das war ja Revolution; das war ja ein Sichlosmachensollen von Anschauungen, die in Fleisch und Blut übergegangen waren, es schien wie eine Profanierung einer geheiligten Tradition! Aber die Erfolge Báránys waren da und redeten eine zu beredte Sprache, als daß sie übersehen werden konnten; seine theoretischen Betrachtungen waren einleuchtend! Alte eingewurzelte Lehren jedoch sind schwer auszurotten. Der Mut zum primären Verschluß fehlte und fehlt noch heute dem größten Teile der Kriegschirurgen. Und so entschloß sich ein kleines Häuflein von Operateuren, die sich dem Bann der Bárányschen Anführungen

und Operationsresultate nicht ganz entziehen konnten, zu einem Kompromiß — wie immer in solchen Fällen.

Ein Teil von ihnen hat sich wohl entschlossen, die Kopfschwarte durch Nähte zu schließen, legt jedoch in beide Wundwinkel Gazedrains ein zur Ableitung eventueller Sekrete.

So verfährt Florschütz und Börner-Erfurt zum Beispiel. Auch Simon hat sich in seinem Feldlazarett diesen goldenen Mittelweg zwischen offener Behandlung und primärer Naht zur Regel gemacht. Frey nähert sich Bárány am meisten.

Nur ein ganz kleiner Teil der Operateure hat es gewagt, die äußere und die Durawunde zu schließen. Kärger ist einer von diesen mutigen Chirurgen; mutig deshalb, weil sie es unternahmen, eine in der aseptischen Friedenschirurgie selbstverständliche Methode in die „nicht aseptische" Kriegschirurgie zu übernehmen. Auch Bárány selbst hat auf Jegers Anregung 3 Fälle mit Duraplastik + primäre Naht der Kopfschwarte mit gutem Erfolg operiert.

Zweifellos ist diese Versorgung der Kopfschüsse die idealste, denn sie stellt den status ante am besten wieder her. Dadurch, daß die Kommunikation des Subduralraumes mit dem Epiduralraum oder gar mit der Außenwelt beseitigt wird, kommt die Zirkulation des Liquors wieder in Gang und die ursprünglichen Lebens- und Ernährungsbedingungen werden wieder hergestellt.

Die Hirnwunde wird, da sie nun gewisser-

maßen im „eignen Saft“ liegt, von einem Medium umspült, das es sozusagen gewohnt ist und wird nicht durch grobe Fremdkörper, wie Gaze und Drains und nicht durch chemische Substanzen, wie Jodoform ununterbrochen gereizt und mißhandelt. Daß das für die Verletzung eines so empfindlichen Organs nicht gleichgültig sein kann, dürfte einleuchten.

Die Hauptsache scheint mir aber, daß auf diese Weise dem Eindringen der gefürchteten sekundären Infektion ein doppeltes Hindernis entgegengestellt ist, das nicht überwunden wird, wenn die Infektion der Hirnwunde und der Meningen nicht bereits vorher eingetreten war bezw. so stark war, daß das Organ nicht selbst damit fertig werden konnte. Denn gegen die Meningitis ist noch immer kein Kräutlein gewachsen und wo sie manifest wurde, kommt ärztliche Kunst zu spät: ob man nun eine Hirnwunde offen oder geschlossen versorgt.

In Bezug auf andere Schußverletzungen betont ja die kriegschirurgische Literatur immer wieder, daß der Schuß als nicht infiziert zu betrachten ist; es ist absolut nicht einzusehen, warum diese Anschauung nicht auch auf die Kopfschüsse angewendet werden soll und warum man nicht auf die Schädelhöhle übertragen soll, was Bier von Gelenkhöhlen sagt: nämlich, daß der beste Schutz gegen die event. Infektion eines Gelenks nach operativer Eröffnung desselben die dichte Naht der Kapsel und die vollständige Wiederherstellung der Gelenkhöhle ist!

Meines Erachtens nach kann die Propaganda

der Bárányschen Gedankengänge gar nicht genug betrieben werden, damit sie Eigentum der Kriegschirurgen werde. Denn nur auf diesem Wege kann die Schädelchirurgie des Krieges zu einer Höhe gelangen, die Bárány in die Worte zusammenfaßt: Es muß als das ideale Ziel aufgefaßt werden, daß nur diejenigen Hirnschüsse sterben, bei denen die Verletzung des Gehirns eine so schwere ist, daß sie mit dem Leben unvereinbar ist, und daß sämtliche anderen Fälle glatt davonkommen."

Eigene Erfahrungen.

Bevor ich ordinierender chirurg. Stationsarzt eines Feldlazaretts im Westen wurde, hatte ich Gelegenheit, die Resultate der offenen Wundbehandlung bei Kopfschüssen am Material meiner Vorgänger aus nächster Nähe zu beobachten. Sämtliche Fälle starben, soweit ich mich erinnere, bis auf einen, der eine Verletzung des Stirnhirns davongetragen hatte, die per granulationem und unter Zurücklassung schwerster sittlicher und ethischer Defekte ausheilte. Es war geradezu entmutigend!

Schon damals hatte ich mir meine Gedanken darüber gemacht, wie es wohl kommt, daß die operierten Kopfschüsse sich ein bis zwei Tage post operationem halbwegs wohl befinden; dann stieg die Temperatur; stieg höher und höher, bis sich das Bild der Meningitis voll entwickelte. Dann kamen sie ad exitum und — ich habe sie alle seziert — die Obduktion enthüllte Meningitiden von geradezu erschreckender Stärke. Ich habe Konvexitätsmeningitiden gesehen, wo von der

charakteristischen Architektur der Gehirnoberfläche überhaupt nichts mehr zu sehen war!

Báránys Arbeit war mir damals noch unbekannt, aber es war mir absolut klar, daß da nur eine sekundäre Infektion im Spiele sein konnte. Ich überlegte so: Der Patient, der im Graben und den primitiven Verhältnissen der Ruhequartiere wochenlang keine ordentliche Waschung seines Körpers geschweige denn seines Kopfes vornehmen konnte, kriegt einen Kopfschuß. Im Urwald seiner Haare hat sich ein Augiasstall von Schmutz, Lehm, Erde, Nissen, Läusen, Talg und seborrhoischen Schuppen angesammelt. Die Poren der Kopfschwarte, die Drüsenausführungsgänge und Haarschäfte sind förmlich beladen mit Keimen, die durch keine Waschung und durch kein Rasieren zu entfernen sind. Er wird rasiert, bekommt einen doppelten Jodanstrich und die Kopfoberfläche ist vorübergehend — für die Dauer der Operation — steril. Nach beendeter Operation Tampon und Verband.

Nun wird doch niemand glauben, daß durch den doppelten, erst recht nicht durch den einfachen Jodanstrich eine dauernde Sterilität der Kopfschwarte erzeugt wird! Die Wirkung der Jodierung ist sehr bald vorüber, die Haare fangen an nachzuwachsen, die Drüsen der Kopfhaut produzieren und sezernieren weiter. Und mit dem Wiedereinsetzen dieser, durch die Jodbehandlung der rasierten Kopfschwarte nur vorübergehend kupierten, Lebensvorgänge werden die Keime aus der Tiefe ihrer Schlupfwinkel gehoben und gelangen an die Oberfläche. Und durch den Ver-

bandwechsel, mag er noch so peinlich und mit noch so sterilem Material ausgeführt werden, gelangen sie allmählich oder auch schnell in die Tiefe zu den Meningen und zur Hirnwunde.

Aber selbst wenn es nicht zur Hirnhautentzündung kommt, wenn Granulationen aufschießen und schützend der Infektion den Weg in die Tiefe verlegen, so wird doch der Bakterien-Eitersee, der sich immer über den Granulationen ansammelt, Keime in den Granulationen zurücklassen, die zwar nicht in die Tiefe, aber aus den Buchten des Granulationsgewebes auch nicht heraus können. Sie bleiben als Nester in der sich bildenden Narbe liegen und werden dann — sei es durch eine Aenderung in der Intensität der natürlichen Abwehrkräfte des Organismus, sei es durch Traumen irgend welcher Art — lebendig und führen zur Katastrophe. Ich bin fest überzeugt, daß auch darin ein Grund für Spätabszesse zu suchen ist!

Diese beiden geschilderten Möglichkeiten vom Verwundeten abzuwenden, die sein Verhängnis werden können, gibt es nur einen Weg: der sekundären Infektion ein unübersteigbares Hindernis in den Weg stellen dadurch, daß man die gequetschten und infizierten Wundränder abträgt und die Wunde primär zunäht!

Ist natürlich die Infektion der Schußwunde, Meningen und des Zerebrum vor der Operation bereits in einem Maße vorhanden, daß das Organ sie nicht selbst bewältigen kann, so nützt weder die Drainage der offnen Wundbehandlung noch schadet der dichte Verschluß der Wunde. Der

Patient stirbt so oder so. Ist sie aber praktisch nicht erfolgt, d. h. ist die Zahl der eingedrungenen Keime so gering, daß der Körper selbst damit fertig wird, dann wird durch den primären Verschluß der Wunde die sekundäre Infektion mit absoluter Sicherheit verhindert, während sie bei der offnen Wundbehandlung wahrscheinlich langsam aber sicher in die Tiefe steigt!

Ueber die Frage wegen des Abtransportes der Wundsekrete habe ich mir nie Sorgen gemacht. Wenn der Liquor cerebro-spinalis die Stoffwechselprodukte der Ganglienzellen, und subdurale Hämatome in seinen langsamen aber kontinuierlichen Strom aufzunehmen und fortzuführen imstande ist an Orte, wo er alles Unreine und nicht Hineingehörige abladet, warum soll er das nicht auch mit Keimen und Wundsekreten tun? Die Außerachtlassung dieser Fähigkeit der Liquorströmung ist meines Erachtens der Rechenfehler der Gegner des primären Wundverschlusses, von dem ich oben sprach! — So etwa dachte ich bereits, als ich von Báránys Erfolgen noch nichts wußte. Und als mir am Ende des Jahres 1915 seine Arbeit in die Hände kam, da konnte ich zu meiner Freude sehen, daß meine Ueberlegungen richtig gewesen waren und zögerte nicht — ermutigt durch seine Erfolge und seine trefflichen Ausführungen — das in die Tat umzusetzen, was ich durch eigene Ueberlegungen gefunden und dessen Richtigkeit mir durch Bárány bewiesen worden war. Und so trat ich denn in den kleinen Kreis derer, die im primären Wundverschluß das

alleinige Heil für die Kopfschußverletzten erblicken.

Ich habe 9 Kopfschüsse mit ganz ausgezeichnetem Erfolg nach Bárány operiert. Zwei andere hatten außerdem noch stark infizierte und eiternde Extremitätenwunden; der eine davon bekam unbedeutende Eiterungen der Stichkanäle, der andere Sekretion aus den beiden Wundwinkeln und ich gehe wohl nicht fehl, wenn ich annehme, daß es sich dabei um hämatogene, von den Extremitätenwunden ausgegangene Infektion des subkutanen nach der Operation zurückgebliebenen Blutergusses handelte.

Bevor ich die Krankengeschichten anführe, möchte ich mir nur zu der von mir angewandten

Technik

einige kurze Bemerkungen gestatten; sie unterscheidet sich nicht viel von der Báránys:

Rasieren des ganzen Kopfes, Einfetten und Reinigen mit Benzin und Alkohol, doppelter Jodanstrich, Umschneidung der Wundränder und Verlängerung der Wunde über beide Wundwinkel hinaus. Erweiterung der Knochenwunden — bei Durchschüssen beide — mit Luer und Dahlgreen bis zum Freilegen der Durawunde, vor deren Erweiterung — wenn sie sehr klein war — nicht zurückgeschreckt wurde. Vorsichtige Austastung der Gehirnwunde mit dem behandschuhten Finger und sorgfältige Entfernung aller erreichbaren Knochen- und Geschoßsplitter. Absuchen des subduralen und epiduralen Raumes nach Splittern. Nunmehr Bildung einer aus Galea-Periost gebildeten Spange nach dem Vorschlage von Frey, die über den

Knochendefekt gelegt und durch einige Katgutnähte in ihrer Lage fixiert wird. Darüber primäre Naht mit Seidenknopfnähten. Die Bildung des Galea-Periostlappens ist nicht unbedingt notwendig, ich empfehle ihn aber, weil er sich wie eine Kulisse vor die Hautwunde legt und so eine doppelte Sicherung gegen das Vordringen der sekundären Infektion bildet. An einen eventuellen knöchernen Verschluß des Knochenloches ist natürlich gar nicht zu denken, denn die minimale, osteogenetische Fähigkeit des Schädelperiosts ist eine Erfahrungstatsache.

Ich bringe nunmehr kurz die

Krankengeschichten

der von mir operierten Kopfschüsse, geordnet im großen ganzen nach der Schwere des Falles.

1. Infanterist H. A. verwundet am 11. I. 1916 1 Uhr a. m. durch Infanteriegeschoß. Tunnelierter Tangentialschuß 2. Grades. Einschuß: Auf der Scheitelhöhe 2 Querfingerbreit nach links von der Mittellinie, 1 cm lang. Ausschuß: 5 cm rechts davon, 2 cm lang. Operation 12 Uhr mittags. Exzision der Wundränder. Ein- und Ausschuß miteinander verbunden. Es finden sich zwei Knochensplitter von je 2½ cm Länge. Erweiterung des Knochenloches mit Luer; Entfernung von Internasplittern. Duradefekt 1 cm im Durchmesser; Hirnprolaps kirschgroß. Bildung des Galea-Periostlappens. Primäre Naht.

16. I. Wunde vollkommen reaktionslos. Temperatur normal. Puls in Ordnung — Kopfschmerzen mäßig. 21. I. Fäden entfernt. Reaktionslose Wunde. Kopfschmerzen nachgelassen. 3. II. Subjektives Wohlbefinden, Schlaf, Appetit in Ordnung. 29. II. Abtransport in die Heimat mit vollkommen reaktionsloser und an der Unterlage gut verschieblicher Narbe. Ausgezeichnetes Wohlbefinden. (Abb. 1).

Am 10. Juli 1917 schreibt mir die Schwester des Pat., daß sich H. besten Wohlseins erfreue und bereits seit einem Jahre an der Ostfront wieder Dienst tue.

2. Infanterist R. O. M. verwundet am 25. VI. 1916 durch Infanteriegeschoß. Splittersteckschuß. Einschuß: Unterhalb des linken Tuber parietale. Ausschuß: Auf dem linken Scheitelbeinhöcker. Operation: Vereinigung beider Wunden durch Exzision. Schädeldach in 10 Pfg.-Stück großem Bezirk deprimiert. Hebung der Depression durch Erweiterung der Knochenwunde. Viel Internafragmente und ein Geschoßsplitter werden aus dem epiduralen Raum entfernt. Dura verletzt und kontusioniert; keine Pulsation. Vergrößerung der Duraläsion und Ablassen eines bedeutenden Hämatoms und einer haselnußgroßen Menge von Gehirndetritus. Verschluß des knöchernen Defekts mittels Galea-Periostlappens Primäre Naht.

27. VI. Wohlbefinden; keine Kopfschmerzen; normale Temperatur. 6. VII. Wunde vollkommen reaktionslos. Keinerlei Ausfallserscheinung. 9. VII. Nähte vollständig entfernt. Einige Zeit später Abtransport in die Heimat mit reaktionslos verheilter Narbe.

3. Leutnant D. Fr., verwundet am 20. VII. 1916 durch Granatsplitter. Steckschuß rechte Stirn. Einschuß pfennigstückgroß an der rechten Tuber frontale. Operation am Vormittag. Exzision der Wundränder, Vergrößerung der Wunde. Pfennigstückgroßes Knochenloch wird vergrößert. Entfernung der zahlreichen Knochensplitter. Durawunde 2:3 cm. Hirnprolaps kirschgroß. Geschoß wird nicht gefunden. Bildung des Periost-Galealappens. Primäre Naht.

23. VII. Vorzügl. Allgemeinbefinden. Keine Temperatur. Keine Kopfschmerzen. 26. VII. Kopfwunde reaktionslos. Nähte entfernt. Temperatur normal, keine Kopfschmerzen. 8. VIII. 16 Abtranport in die Heimat. (Abb. 2)

4. Infanterist W. J., am 26. I. 1916 11 Uhr p. m. durch Infanteriegeschoß verwundet. Segmentalschuß des rechten Hinterhaupts. Einschuß: auf dem rechten Scheitelbein zwischen Tuber occipit. und Sagittalnaht fünfpfennigstück-

groß. Hirnprolaps. Ausschuß: auf dem rechten Hinterhaupt zwischen Warzenfortsatz und Protuberantia occip. ext.

Operation am 27. I. 1916. Exzision der Bänder beider Wunden, die miteinander verbunden werden. Erweiterung beider Knochenlöcher. Prolapse pulsieren nicht. Erweiterung der Durawunden, sodaß die subdur. Hämat. abfließen kann. Pulsationen werden normal. Bildung von zwei Galea-Periostlappen. Primäre Naht.

28. I. Patient sehr wortkarg, aber bei Bewußtsein. Kopfschmerzen. 31. I. Operationswunde vollkommen reaktionslos. Temperatur normal. Keine Sehstörungen. Kopfschmerzen. 6. II. Fäden entfernt. Temperatur normal. 21. II. Rektionslose Narbe; an dem oberen Loch Pulsation. 28. III. Vollständig beschwerdefrei in die Heimat abtransportiert. Keinerlei Ausfallserscheinungen. (Abb. 2).

Am 28. Juni 1916 schreibt mir Patient, daß er noch über geringen Schwindel und pelziges Gefühl der linken Körperseite zu klagen habe, sich aber sonst wohl fühle.

Am 4. Juni 1917 teilt er mir mit, daß er nie eine Temperatursteigerung gehabt habe. Bei schlechtem Wetter treten noch immer Kopfschmerzen, Schwindel und pelziges Gefühl in der linken Seite auf. Starke Anstrengungen sind ihm unmöglich, kann aber sehr gut gehen. Schnelles Laufen und Bücken lösen Beschwerden aus. Hatte nie Krampfanfälle, nur ab und zu „etwas Stechen wie Nadelstiche in der linken Schulterseite“. Er beschäftigt sich mit landwirtschaftlichen Arbeiten, „kann auch ackern, wo es leicht geht“.

Er ist seit 17. August 1816 d. n. und bezieht eine Rente von 27 Mk. und 15 Mk. Kriegszulage.

5. Infanterist S. J., am 12. VII. 1916 verwundet durch Infanteriegeschoß. Splittersteckschuß des Vorderhauptes. Einschuß: genau in der Mittellinie oberhalb der Glabella pfennigstückgroß. Links und oberhalb Geschoß-

splitter unter der Haut fühlbar. Operation: Hautschnitt vom tastbaren Geschoßsplitter bis zum Einschuß und über diesen hinaus. Exzision der Einschußwunde. In ihr eine 10 Pfennigstück große Depression und ein fest verkeilter Bleikern. Beide werden durch Vergrößerung der Knochenöffnung bis zu Dreimarkstückgröße befreit. Keine Pulsation der verletzten Dura. Bei Erweiterung der links vom Sinus Long. gelegenen Durawunde entleert sich ein mächtiges subdurales und mit Gehirnbrei vermischtes Hämatom. Pulsationen setzen ein. Absuchung und Befreiung des subduralen und epiduralen Raumes von Splittern; Bildung des Galea-Periostlappens. Primärer Verschluß. 14. VII. Fieberfrei bei vollem Bewußtsein. Ab undzu leichter Brechreiz. 16. VII. Kopfschmerzen keine. Temperatur normal. 18. VII. Nähte entfernt. Wunde reaktionslos. 1. VIII. Mit gut puls. Knochendefekt beschwerdefrei und ohne Anfallserscheinungen in die Heimat abtransportiert. (Abb. 4.)

Am 13. Juni 1917 berichtet mir Patient, daß er nach dem Abtransport lediglich über Mattigkeit und leichten vorübergehenden Brechreiz infolge der Bahnfahrt zu klagen hatte. In dem Göttinger Res.-Laz., in dem Patient Aufnahme findet, wurde von einer plastischen Deckung abgesehen, „da die Wunde sehr schön verheilt sei“. Zurzeit hat er — besonders an warmen Tagen — mäßige Kopfschmerzen. Hatte nie Krampfanfälle. Beschäftigt sich mit leichteren landwirtschaftlichen Arbeiten, die ihm jedoch nur an kühlen Tagen möglich sind.

6. Infanterist E. H., verwundet am 20. VII. 1916 durch Infanteriegeschoß. Steckschuß linkes Schläfenbein. Einschuß: drei querfingerbreit über den linken Ohransatz. Erbrechen. Mot. Aphasie. Mot. Lähmung des rechten Armes und rechten Beines. Operation: Exzision der Wunde; Erweiterung derselben durch sagittalen Schnitt. 10 pfennigstückgroßes Knochenloch mit starker Splitterbildung; Vergrößerung der Knochenwunde und Entfernung der unzähligen Splitter aus der Gehirnwunde und dem sub- und epid. Raum-

Cerebrum steht unter hohem Druck; Auspressen vnn Gehirnbrei bei geringster Kopfbewegung. Deckung der Knochenlücke mit Galea-Periostlappen. Primäre Naht.

22. VII. Temperatur normal; Sprachstörung besteht noch. 26. VII. Desgleichen. Nähte entfernt. Wunde reaktionslos. 1. VIII. Sprache stark verwaschen, klares Auffassungsvermögen und -Verständnis für Fragen. Mot. Lähmung des rechten Beines komplett. Keine Sensibilitätsstörungen. 15. VIII. Mit wesentlich gleichem Befund, reaktionslose Narbe und normale Temperatur, abtransportiert in die Heimat. (Abb. 5).

Auf meine Anfrage schreibt mir Patient unterm 2. VI. 1917: Außer Kopfschmerzen keine subjektiven Beschwerden, keine Krampanfälle. „Die Sprache ist im wesentlichen gut, doch bei Aufregungen und Witterungswechsel schlechter.“ Die Lähmung der rechten Seite hat sich anscheinend gebessert, denn „der Gang des Beines ist schleifend und etwas kürzer. Der Arm ist soweit gut, nur die Hand ist bis jetzt radikal lahm“. Hat links schreiben gelernt, „die Ausdauer ist aber höchstens 20—30 Minuten; rechnen kann ich gar nicht“. Patient ist seit 1. Juni 1917 aus dem Militärverband ausgeschieden und bezieht eine monatliche Rente von Mk. 82,50.

7. Offizier-Stellvertreter, K. L., Masch. G. K., am 8. V. 1916 durch Infanteriegeschoß verwundet. Tunnelierter Tangentialschuß 3. Grades linke Schädelhälfte. Einschuß: auf dem l. Tub. par. lochförmig. Ausschuß: drei Querfingerbreit rückwärts von 6 cm Länge, 2 cm Breite. Wundumgebung mit Hirnbrei verschmiert. Zwischen beiden Wunden fühlbare Krepitation und abnorme Beweglichkeit des Knochens. Starke Benommenheit. Druckpuls. Erbrechen.

Operation: Die Ränder beider Wunden werden exzidiert und diese miteinander der Schnitt verbunden. Knochenlücke 7 cm lang und 2½ cm breit; sechs durchgreifende Fissuren gehen strahlenförmig nach allen Richt-

ungen. Erweiterung der Knochenlücke bis zum Freiliegen der Duraränder. Hühnereigroßer Prolaps. Bildung zweier Galea-Periostlappen zur Deckung der großen Knochenlücke. Primäre Naht.

9. V. Patient klarer, deutliche Affekte und Reaktion auf Anrede. Sprachstörung; Temperatur normal. 14. V. Sprache bis auf vereinzelte Worte rein; leichte paraphasische Störungen, Operationswunde reaktionslos. 27. V. Nähte entfernt. 3. VI. Leichtes Silbenstolpern. Allgemeinbefinden vorzüglich. Euphorie. Normale Temperatur. 15. VI. Leichte Schwäche des rechten Beines. Patient außer Bett. Temperatur andauernd normal. 9. VII. Mit reaktionsloser Narbe in die Heimat. (Abb. 6).

8. Infanterist B. J., verwundet am 23. VI. 1916 durch Infanteriegeschoß. Segmentalschuß des Hinterhaupts. Einschuß: rechtes Hinterhaupt. Ausschuß: Tuber parietale sin.

Operation: Exzision der Wundränder; beide Wunden werden durch Schnitt verbunden. Von der unteren Wunde läuft eine durchgreifende Fissur in der Richtung auf Warzenfortsatz und Ohreingang. Im Ausschuß hängt noch fest verkeilt ein würfelförmiger Bleikernrest. Erweiterung beider Wunden; Hirnprolaps im Einschuß. Ausräumung der Splitter aus dem sub- und epiduralen Raum und den Gehirnwunden. Zum besseren Abfluß des subduralen Hämatoms und des Detritus cerebri war die obere Durawunde erweitert worden. Deckung durch Galea-Periostlappen, primäre Naht.

26. VI. Starke mot. Unruhe, Temperatur normal; Patient ißt klarer. 29. VI. Sprache sehr verwaschen. 6. VII. Nähte entfernt; Wunde reaktionslos. Sprache gebessert. 10. VII. Wunde reaktionslos vernarbt. Ende Juli in die Heimat bei bestem Wohlbefinden abtransportiert. (Abb. 7).

Die Antwort auf meine Anfrage über seinen gegenwärtigen Zustand war bei Drucklegung noch nicht eingetroffen.

9. Infanterist P. J., verwundet am 13. VII. 1916 durch Infanteriegeschoß. Tunnelierter Tangentialschuß III. Grades. Einschuß: etwas rückwärts vom rechten Warzenfortsatz. Ausschuß: auf dem linken Scheitelbeinhöcker. Krepitation und abnorme Beweglichkeit im ganzen Gebiet zwischen

beiden Wunden. Benommenheit und hochgradige mot. Unruhe. Komplette Amaurose.

Operation: Exzision der Schußwunden, die beide scharf miteinander verbunden werden. Vollkommene Aufpflügung des Schädeldaches zwischen Ein- und Ausschuß Nur geringe Erweiterung ist notwendig, um das der Knochenwunde entsprechende Duraloch freizulegen; Hirnprolaps 20:5 cm groß. Durchgreifende Fissuren laufen nach allen Seiten. Abtragung des Prolapses, soweit es sich um zertrümmerte Hirnsubstanz handelt. Digitale Austastung der Hirnwunde, Absuchung des epi- und subduralen Raumes nach Splittern, wovon eine große Menge entfernt werden. Bildung eines doppelseitigen Galea-Periostlappens. Primärer Verschluß.

14. VII. Mot. Unruhe. 15. VII. Patient sieht Finger auf 1/2 Meter. 17. VII. Klagt nur über Kopfschmerzen; erkennt Farben. 18. VII. Wunde vollkommen trocken und reaktionslos. 20. VII. Die Temperatur, die sich bis heute zwischen 37,4 und 39,0 gehalten hatte (Resorptionsfieber) ist zur Norm abgefallen. 24. VII. Nähte entfernt, Wunde reaktionslos. Patient erkennt bereits die an der Straße stehenden Bäume. Mot. Unruhe läßt nach. 27. VII. Patient liest Zeitungsdruck. 8. VIII. Patient sucht bereits selbständig den Abort auf. Abtransport in die Heimat mit völlig reizloser etwa 25 cm langer Narbe. (Abb. 8).

Am 1. Juli 1917 schreibt Pat.: Er sei mit seinem Gesundheitszustand sehr zufrieden. Arbeitet landwirtschaftlich. Beim Bücken Beschwerden. Keine Anfälle. Sprache gut. Augen zieml. schwach, rechts besser. Sehkraft f. d. Nähe besser als auf Entfernung. Er ist d. u.

Dieser Fall ist wegen seiner außerordentlichen Schwere ganz besonders interessant; er beweist mehr als alles Reden die Richtigkeit der Baranyschen Anschauungen und die Leistungsfähigkeit seiner Methode. Was wäre wohl aus dem Patienten geworden, wenn er offen behandelt worden wäre!

Und nun noch die beiden Fälle, bei denen der Heilverlauf der primär verschlossenen Wunden nicht so reaktionslos blieb, wie bei den neun vorhergegangenen. Das kann natürlich vorkommen, da man von vornherein Art und Menge der eingedrungenen Keime nicht feststellen kann. Aber schon oben sagte ich, daß beide Patienten noch infizierte und stark eiternde Körperwunden aufwiesen; es liegt darum nahe, an eine hämatogene Infektion des post operationem zurückbleibenden subkutanen Blutergusses zu denken. Daß es sich zweifellos um einen subkutanen, d. h. einen zwischen Kopfschwarte und dem Galea-Periostlappen sich abspielenden Prozeß handelte, beweist schon die Tatsache, daß irgendwelche Anzeichen, die für eine Beteiligung des Cerebrums gesprochen hätten, vollkommen fehlten. Hier die Krankengeschichten:

10. Infanterist Sch. A., am 20. VII. 1916 durch Infanteriegeschoß verwundet. Tangentialschuß II. Grades, 7 cm lang, zwei Querfinger breit nach rechts von der Sagittalnaht gelegene und dieser parallellaufende Streifschußwunde mit Krepitation der Wundumgebung. Abendtemperatur 38,6. Operation: Exzision der Wundränder und scharfe Verlängerung der Wunde und vorn und hinten 1:4 cm lange Depression, die durch Erweiterung der Knochenlücke entbunden wird. Nach Freiliegen der 3:1½ cm großen Durawunde Austastung der Gehirnwunde, aus der sieben 2 bis 3 cm lange Splitter entfernt werden. Bei geringster Kopfbewegung Herausquellen reichlicher Mengen Gehirnbrei und Koageln. Bildung des Galea-Periostlappens. Primäre Naht.

28. VII. Temperatur zur Norm abgefallen. Die vorderen ⅔ der Operationswunde sind per primam verheilt. Nähte entfernt. Zwischen den Nähten des hinteren Mittels entleert sich dünnflüssiger Eiter. 1. VIII. Fieberfrei. Keine Beschwerden. Aus dem hinteren zum Klaffen gebrachten Wundwinkel kommt eitriges Wundsekret in geringer Menge.

Keine akuten entzündlichen Erscheinungen. 11. VIII. Eitersekretion an dem hinteren Wundwinkel hält an. 15. VIII. Zum Lazarettzug. (Abb. 10.)

Unterm 7. VI. 1917 schreibt mir Patient auf meine Anfrage, daß sich eine linksseitige Armlähmung nach und nach soweit gebessert habe, daß er später alles, allerdings unbeholfen, anfassen konnte. Von Zeit zu Zeit stärkere oder leichtere Kopfschmerzen, sonst keine Störungen. Am 9. XI. 1916 operative Entfernung eines Infanterie-Geschoßmantels aus der Bauchwand. Am 5.VI. 1917 plastische Deckung des Defektes in Erlangen.

11. Infanterist Gg. E., M. G. K., am 19. VII. 1916 durch Infanteriegeschoß verwundet. Segmentalschuß rechtes Hinterhaupt. Einschuß: direkt über dem rechten Ohransatz; Ausschuß: 5 cm lang, hinter dem rechten Warzenfortsatz. Krepitation im Verlauf des Schußkanals. Erbrechen. Temperatur 39,5. Blut aus Ohr und Nase.

Operation: Exzision beider Wunden, Vereinigung derselben durch Schnitt. 6 cm langer, 2 cm breiter Knochendefekt. Die deprimierten Splitter — 6 bis 8 Stück von Pfenniggröße — werden naeh Vergrößerung der Knochenwunde entfernt. Aus der eröffneten Dura entleert sich ein unter hohem Druck stehendes subdurales Hämatom und eine walnußgroße Menge Gehirnbrei. Pulsationen setzen ein. Galea-Periostlappenbildung. Primäre Naht.

24. VII. Hochgradige mot. Unruhe. Temperatur gestern 40°, heute 38,3°. 27. VII. Wunde geheilt. Nähte entfernt; aus einigen Stichkanälen läßt sich eine unbedeutende Menge Pus ausdrücken. Patient ruhiger; orientiert. 29. VII. Gutes Aussehen der Wunde; an dem hinteren Wundwinkel etwas dünnflüssiger Eiter. 1. VIII. Wunde ohne akute entzündliche Erscheinungen; aus einigen Stichkanälen getrübtes Wundsekret. 5. VIII. Sekretion vollkommen aufgehört. 13. VIII. Wunde bis auf zwei Stichkanäle vollkommen geheilt. 15. VIII. Zum Lazarettzug. (Abb. 9).

Am 6. VI. 1917 meldet Patient, daß er außer

Kopfschmerzen, die ihm nur leichtes Arbeiten erlauben, keine Beschwerden habe. Liegt zurzeit wegen „Anfällen“ in einem Res.-Lazarett.

Demnach ist es auch nicht ausgeschlossen, daß es sich in diesem Falle — dank der zweifellos vorhanden gewesenen Basisfraktur — um eine vom Nasenrachenraum heraufgestiegene Infektion des subkutanen Restblutes gehandelt hat.

Wichtig ist für die Beurteilung des Wundverlaufs, von Fall 10 und 11, daß beide bereits mit Fiebertemperaturen ins Lazarett eingeliefert wurden!

Die Frage, ob man Kopfschüsse mit oder ohne

Narkose

operieren soll, steht ebenfalls noch zur Diskussion!

Obgleich ich fest überzeugt bin, daß eine Chloroformnarkose ein nicht zu unterschätzendes Trauma von unter Umständen chockartiger Wirkung für das schwer mitgenommene, verletzte, erschütterte und ausgeblutete Gehirn sein kann, das sich unheilsteigernd zum mechanischen Trauma hinzuaddiert, habe ich doch den größten Teil meiner Fälle in Chloroformbetäubung operiert. Bei dem oft so lebhaften Betrieb im Feldlazarett, Mangel an entsprechender Assistenz, Rücksicht auf die Nerven der überall umherliegenden harrenden Patienten, vor allem aber aus Gründen der Beschleunigung des operativen Eingriffes blieb mir nichts anderes übrig. Die Lokalanästhesie, die ich sonst anwende, wo sie sich überhaupt anwenden läßt, ist bei Kopfoperationen ohne jeden Zweifel in jeder Beziehung das Gegebene und Idealste,

schon wegen der Blutleere. Lediglich die obengenannten Gründe, vor allem die der Zeitersparnis, haben mich zur Allgemeinnarkose greifen lassen.

Nur Fall 7 und 9 sind ohne jedes Narcoticum operiert worden, weil beide sowieso in einem leichten Dämmerzustand waren, in dem die Perzeption äußerer Reize so weit herabgesetzt war, daß eine Narkose entbehrlich wurde. Wie die Krankengeschichten zeigen, ist es ihnen gut bekommen.

Sämtliche Kopfschußoperierte sind von mir durch gefensterte

Gipsverbände

zu absoluter Ruhe verurteilt worden; sie wurden angelegt, sobald sie bei klarer Besinnung und imstande waren, eine zeitlang — mit Unterstützung natürlich — zu sitzen. Wer während der Operation mitangesehen hat, wie bei geringster Körperbewegung infolge der Druckschwankungen das Gehirn wie ein Spritzenstempel in der Durawunde ein- und ausgleitet, wird das unangenehme Gefühl nicht los, daß doch Verunreinigungen der Wundumgebung während des Operierens angesaugt werden könnten. Die durch den Gips erzwungene Ruhigstellung kann dem mißhandelten Gehirn und den Ausheilungsvorgängen nur günstig sein! — —

Was geht nun aus diesem meinem Material hervor? Erstens die nicht aus der Welt zu schaffende Tatsache, daß meine Operierten ebenso wie die Báránys und andrer Chirurgen am Leben geblieben und die von den Gegnern gefürchteten und prophezeiten Katastrophen nicht eingetreten

sind. Demnach kann die Methode Báránys also nichts schaden!

Daß sie nützt und was sie nützt, habe ich oben auseinanderzusetzen versucht. Sie verkürzt die Heilungsdauer ganz bedeutend, denn sie bringt die Patienten wieder auf die Beine zu einer Zeit, wo andere — offen behandelte — noch an ihrer granulierenden und butternden Wunde laborieren.

Sie garantiert dem schwer verletzten Gehirn die so notwendige Ruhe und schützt es vor einem schlimmeren Feind als es die schnelle Kugel war: vor der sekundären Infektion, die, schleichend und unaufhaltsam meistens, das vollbringt, was dem wohlgezielten Geschoß des Gegners nicht gelungen war!

Ich bin am Ende meiner Ausführungen; mag die Mitteilung meiner Operationsergebnisse auch andere zur Anwendung der Bárányschen Methode ermuntern. Der Preis ist würdig und das Ziel ist hoch!

Ich entledige mich einer angenehmen Pflicht, wenn ich Herrn Universitätsprofessor Dr. Klaußner, meinem hochverehrten Lehrer, meinen ehrerbietigsten Dank für die Uebernahme des Referats ausspreche.

Literaturnachweis.

Bárány, Offene und geschlossene Behandlung der Schußverletzungen des Gehirns. Kriegschiurg. Heft 8 von Bruns Beiträgen.

Blegvad, Bemerkungen zur Behandlung von Schädelwunden. M. M. W. 1915, 31.

Boerner-Erfurt, Ein operatives Verfahren zur Verhütung des Hirnprolapses nach Schädelschüssen. M. M. W. 1915, 17.

Brandes-Kiel, Kurze Bemerkungen zu den Wundverhältnissen bei Schädelschüssen. M. M. W. 1916, 21.

Breitner, Ueber Schädelschüsse im Kriege. Bruns Beitr. Bd. 91.

Frey, Ueber die Behandlung von Gehirnprolapsen im Felde. M. M. W. 1916, 1.

Florschütz, Ueber die Behandlung der Schädeltangentialschüsse. M. M. W. 1916, 7.

Friedrich, Die operative Indikationsstellung bei den Hirnschüssen im Kriege. Bruns Beiträge 91.

Goldammer, Bruns Beiträge, Bd. 91.

Guleke, Ueber Therapie und Prognose der Schädelschüsse. M. M. W. 1915, 29.

Hayward, Beitrag zur Klinik der Schädelschüsse nach Erfahrungen im Heimatlazarett. Berl. Kl. W. 1915, 46.

Heineke, Demonstr. a. d. Aerztl. Abend in Lille 1914.

Hufschmid, Prinzipielle operative Wundversorgg. selbst kleinster Kopfwunden. M. M. W. 1915, Nr. 17.

Jeger, Ueber primäre Faszienplastik bei Schußverletzungen der Dura. Kriegschirurg. Heft 8 von Bruns Beiträgen.

Joseph, Einige Erfahrungen über Schädelschüsse, besonders über die Bedeutung des Röntgenbildes für die Schädelchirurgie. M. M. W. 1915, 35.

Kärger, Erste chirurg. Versorgung der Kopfschüsse im Feldlazarett. M. M. W. 1916, 8.

Kirchenberger, Zur Frage der Schädelschüsse. M. M. W. 1916, 4.

Läwen, Einige Beobachtungen über Schädelschußverletzungen im Feldlazarett. M. M. W. 1915, Nr. 17.

Manasse-Straßburg, Sitzung der Vereinigung kriegsärztl. beschäftigter Aerzte Straßburgs. 9. und 16. III. 1915. Diskussion: Schmieden.

Mühsam, 42. Chirurgenkongreß.

Nordmann, Med. Klinik, Feldausgabe 12.

Oehler-Freiburg, Ueber die Tangentialschüsse des Schädels und ihre Behandlung. M. M. W. 1914, 47.

Passow, Ueber Späterkrankungen und Schädelverletzungen.

Reichard-Moses, Ein interessanter Fall von Kopfschuß. M. M. W. 1915, 43.

Röper, Zur Prognose der Hirnschüsse. M. M. W. 1917, 4.

Streißler, Duraplastik bei Rinnenschuß am Schädel. M. M. W. 1915, 43.

Syring, Zur Behandlung der Kopfschüsse im Felde. M. M. W. 1914, 17.

Sick, Zur Diagnose und Therapie der Schädel- und Gehirnschüsse. Unterscheidung der Tangentialschüsse. M. M. W. 1915, 40.

Simon, Der Schädelschuß, Berlin bei Springer.

Wilms, Richtlinien in der Behandlung der Schädeltangentialschüsse. M. M. W. 1915, 42.

Witzel, Die Schädelfistel und der Gehirnabszeß nach Schußverletzung, M. M. W. 1916, 6.

Wolf-Leipzig, Die Behandlung der Schädelschüsse im Feldlazarett. M. M. W. 1917, 14.

Lebenslauf.

Mein Vater ist der † approb. Tierarzt A. W. Moses in Gera, Reuß j. L. Ich besuchte das Realgymnasium meiner Vaterstadt bis zum Beginn der Universitätsstudien im S. S. 1907. Die medizinische Ausbildung holte ich mir auf der Kgl. Maximilians-Universität München; die spezielle chirurgisch-orthopädische danke ich der Arbeit unter Sanitätsrat Dr. Gaugele an der chirurg. Abteilung des Krüppelheims zu Zwickau i. S. Dann kam der Krieg. Ich rückte Oktober 1914 mit der Sanitätskompagnie der 6. bayer. Res.-Div. ins Feld, war dann 19 Monate beim Res.-Feldlazarett 9, in den letzten Monaten davon als Stationsarzt der chirurg. Abteilung. Bis zur Versetzung zu meiner jetzigen Formation war ich 8 Monate ordinierender Stationsarzt der chirurg. Stationen der Kriegslazarette des I. und II. bayer. A.-K. in Douai, Tournai und Roubaix. Zur Zeit gehöre ich zur bayer. Sanitätskompagnie 15 des I. bayer. Res.-Division.

Abb. 1

Abb. 2

Abb. 3



Abb. 4

Abb. 5

Abb. 6



Abb. 7

Abb. 8

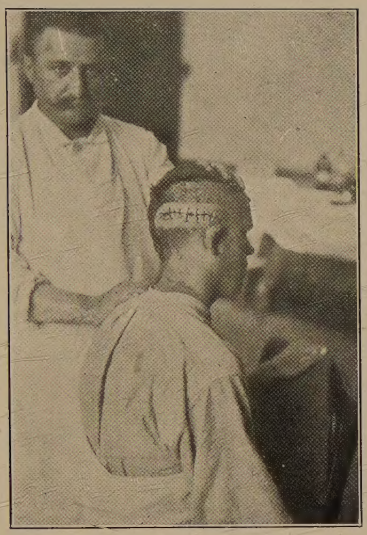

Abb. 9

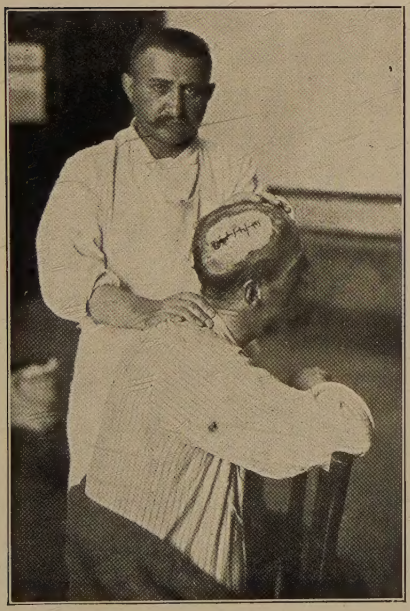

Abb. 10